

# Flitspresentatie

**Hoe kan de computer via “Big Data” de diagnostiek ondersteunen?**

**Arjan Sammani**

***PhD-student UMC Utrecht en een van de winnaars van de hacking Hacathon Health***

The logo for FINAPS, featuring the word "FINAPS" in a stylized, blocky font inside a blue rectangular frame with rounded corners and small circles at the corners, resembling a circuit board.

Hacking Health 2017  
BD Conference 2017

## E-Health conference 2017

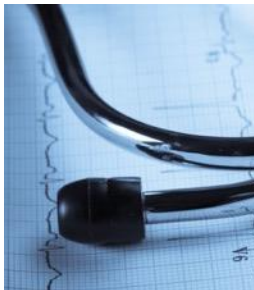# Hixalizer

**A. Sammani** / L. P. Bosman

Prof. Dr. F. W. Asselbergs, Dr. J. H. Kirkels  
UMC Utrecht, Cardiologie

Rik de Ruiter, Tim Pijl, Emile Broeders  
Simon Martyr, Ninja Antonini, Jelle Brouwer, Marlies van  
Sonsbeek

Finaps, Amsterdam  
SAS, Huizen



UMC Utrecht

# Probleem: te veel administratie

nrc.nl

'Minder bureaucratie en minder regels heeft komende jaren focus in de zorg'

Zorg

Ondanks poging  
in de zorg te ver


**Accountantskosten voor de zorg  
stiegen met 12 procent**

**Noodplan voor personeelstekorten in  
de zorg**

flink gestegen. De  
stijging van  
127.000 euro.



## Patientenzorg



"Hmmm. Looks like you've got everything but insurance."

## Kwaliteitsregistratie



## Onderzoek



- Cardiologie
- 30-10-2016 : He...
- Voorblad
- Onderzoeken en resultaten
- Medisch dossier
- Behandeldoelen
- Metingen
- VPK opdrachten
- Antistolling
- Checklijsten
- HTX
- SEH
- DataLinQ
- Memo
- Ergo/VO2max
- Ontslag checklist
- Check-it
- Uitslagen
- Overig dossier
- Medicatie
- Financieel/logistiek
- Favorieten
- ECG
- Echocardiogram
- Radiologie
- Scan archief
- Correspondentie
- Consulten naslag
- Afspraken
- Lab
- Genoomdiagnostiek
- Longfunctie
- OK Verslag
- Research
- Research
- Orders voor patiënt

**Behandelaar**  
 : Cardiologie  
 A. Hendrix

**Reden van komst**  
 -

**Kerngegevens**  
**Studies**  
 14-244 ReCre8 trial contact: R&D Cardiologie tel: 73934 of 74935

**Actieve diagnoses**  
 -

**afdelingssystemen**  
 n.v.t.  
**Allergieën en bijwerkingen**  
 ✓ Geen allergie bekend

03-01-2017 (CAR): Vervolg + Angina pectoris, stabiel

**Medicatie**  
 EUTHYROX TABLET 100MCG (=UG) (ORAAL), 1 x per dag 125 microgram  
 ACETYSALICYLZUUR DISPERTABLET 80MG (ORAAL), 1 x per dag 80 milligram  
 SIMVASTATINE TABLET FO 40MG (ORAAL), 1 x per dag 40 milligram  
 TAMSULOSINE TABLET MGA 0,4MG (RETARD) (ORAAL), 1 x per dag 0,4 milligram  
 METOPROLOL TABLET MGA 50MG (SUCCINAAT) (RETARD) (ORAAL), 1 x per dag 50 milligram

**Complicaties per specialisme (laatste 5)**  
 -

**Aandachtspunten**  
 -

**Behandeldoelen**  
 -

**Samenvatting**  
 Dossier samenvatting (20-12-2016)  
 Cardiale voorgeschiedenis:  
 2016-10: Randon urologische ingreep verhoogd troponine. Nadere evaluatie (CT-coronairen) toont beeld van drie vats coronairlijden.  
 Overige voorgeschiedenis:  
 2011: concrement ureter links waarvoor nefrostomie catheter (NSK) en later ESWL, spontane lozing (Beatrix ZH Gorinchem).  
 2013: Koliek links, spontaan 2 concrementen.  
 2014: Koliek, geen concrement geloosd.  
 2015 december: plaatsing NSK links in verband met steenstraat.  
 2016 (08-02): PNL links, JJ catheter en NSK in situ.  
 Re-ureterorenoscopie 07-03 gepland in verband met uretersteen midureteraal.  
 2016-08: flexibele ureterorenoscopie rechts met desintegratie stenen

**Filter** Standaard


Specialisme   
 Datum < 16-05-2016 > t/m < 16-05-2017 >  
 Functie   
 Type contact/bespreking   
 Soort informatie

08-05-2017 11:04 OA **Aanvullend onderzoek**  
 Kamphuis-2... CAR ONDZ


**Ergometrie:**  
 Patiënt werd belast volgens 25/15 protocol, gedurende 11:48 minuten tot maximale wattage: 190 W.  
 De hartfrequentie liep op van 64 bpm tot maximaal 131 bpm (84% van de maximaal voorspelde hartfrequentie)  
 De bloeddruk liep op van / mmHg, naar 233/92 mmHg aan het einde van de inspanning.  
 De inspanning werd gestopt wegens Hypertensie  
 Er waren tijdens de inspanning geen herkenbare thoracale klachten.  
 Het rust-ECG toont: sinusritme 64/min, hartas -30 graden, normale geleidingstijden, geen pathologische Q's, vlakke ST-egmenten V4-V5.  
 Het inspannings-ECG toont: Sinustachycardie 131/min, geen ST-elevatie/depressie. In essentie ongewijzigd.  
 Ritmestoornissen: Gedurende inspanning enkele PVC's met RBTB-configuratie.  
 Geleidingsstoornissen: Geen.  
 RR-beelpop:  
 165/95 (T0)  
 233/92  
 194/112  
 160/105 (herstelfase)

**Conclusie**  
 - Het inspannings-ECG is negatief voor cardiale ischemie bij inadequate frequentie response.  
 - Hypertensief bloeddrukbeelpop


22-04-2017 11:22 KVC **Anamnese**



90.000 consulten uit  
decursus Cardiologie



**Pre-processing:**  
Data partitioning, Text  
Parsing, Text filtering



**Diagnose + DBC**

**Processing:**  
Text topics, data  
decision trees, scoring

- Cardiologie
- 30-10-2016 : He...
- Voorblad
- Onderzoeken en resultaten
- Medisch dossier
- Behandeldoelen
- Metingen
- VPK opdrachten
- Antistolling
- Checklijsten
- HTX
- SEH
- DataLinQ
- Memo
- Ergo/VO2max
- Ontslag checklist
- Check-it
- Uitslagen
- Overig dossier
- Medicatie
- Financieel/logistiek
- Favorieten
- ECG
- Echocardiogram
- Radiologie
- Scan archief
- Correspondentie
- Consulten naslag
- Afspraken
- Lab
- Genoomdiagnostiek
- Longfunctie
- OK Verslag
- Research
- Research
- Orders voor patiënt

Behandelaar  
: Cardiologie  
A. Hendrix

Reden van komst  
-

Kerngegevens  
**Studies**  
14-244 ReCre8 trial contact: R&D Cardiologie tel: 73934 of 74935

**Actieve diagnoses**  
**Stabiele Angina Pectoris**

**afdelingssystemen**  
n.v.t.  
**Allergieën en bijwerkingen**  
Geen allergie bekend

03-01-2017 (CAR): Vervolg + Angina pectoris, stabiel

**Medicatie**

**Complicaties per specialisme (laatste 5)**

EUTHYROX TABLET 100MCG (=UG) (ORAAL), 1 x per dag 125 microgram

**Aandachtspunten**

ACETYSALICYLZUUR DISPERTABLET 80MG (ORAAL), 1 x per dag 80 milligram

**Behandeldoelen**

SIMVASTATINE TABLET FO 40MG (ORAAL), 1 x per dag 40 milligram

**Samenvatting**

TAMSULOSINE TABLET MGA 0,4MG (RETARD) (ORAAL), 1 x per dag 0,4 milligram

Dossier samenvatting (20-12-2016)  
Cardiale voorgeschiedenis:  
2016-10: Randon urologische ingreep verhoogd troponine. Nadere evaluatie (CT-coronairen) toont beeld van drie vats coronairlijden.

METOPROLOL TABLET MGA 50MG (SUCCINAAT) (RETARD) (ORAAL), 1 x per dag 50 milligram

Overige voorgeschiedenis:  
2011: concrement ureter links waarvoor nefrostomie catheter (NSK) en later ESWL, spontane lozing (Beatrix ZH Gorinchem).  
2013: Koliek links, spontaan 2 concrementen.  
2014: Koliek, geen concrement geloosd.  
2015 december: plaatsing NSK links in verband met steenstraat.

2016 (08-02): PNL links, JJ catheter en NSK in situ.  
Re-ureterorenoscopie 07-03 gepland in verband met uretersteen midureteraal.  
2016-08: flexibele ureterorenoscopie rechts met desintegratie stenen

Filter Standaard

Specialisme  
Datum < 16-05-2016 > t/m < 16-05-2017 >  
Functie  
Type contact/bespreking  
Soort informatie

08-05-2017 11:04 OA  
Kamphuis-2... CAR ONDZ

**Aanvullend onderzoek**

**Ergometrie:**  
Patiënt werd belast volgens 25/15 protocol, gedurende 11:48 minuten tot maximale wattage: 190 W.  
De hartfrequentie liep op van 64 bpm tot maximaal 131 bpm (84% van de maximaal voorspelde hartfrequentie)  
De bloeddruk liep op van / mmHg, naar 233/92 mmHg aan het einde van de inspanning.  
De inspanning werd gestopt wegens Hypertensie  
Er waren tijdens de inspanning geen herkenbare thoracale klachten.

Het rust-ECG toont: sinusritme 64/min, hartas -30 graden, normale geleidingstijden, geen pathologische Q's, vlakke ST-egmenten V4-V5.  
Het inspannings-ECG toont: Sinustachycardie 131/min, geen ST-elevatie/depressie. In essentie ongewijzigd.  
Ritmestoornissen: Gedurende inspanning enkele PVC's met RBTB-configuratie.  
Geleidingstoornissen: Geen.

RR-beelpop:  
165/95 (T0)  
233/92  
194/112  
160/105 (herstelfase)

**Conclusie**

- Het inspannings-ECG is negatief voor cardiale ischemie bij inadequate frequentie response.
- Hypertensief bloeddrukbeelpop



# Waar gaan we heen?

- Ontwikkelen, wetenschappelijk valideren en implementeren in standard clinical care
- Kracht van text-mining en text-analytics benutten in automatisering van zorgadministratie
- Meer aandacht voor je patiënt

# Contactinformatie

Arjan Sammani, PhD student Cardiologie, UMC Utrecht

E-mail: [Arjan.sammani@gmail.com](mailto:Arjan.sammani@gmail.com)

Tel-nr: 088 755 94 47